



全日病 S-QUE 看護師特定行為研修

ろう孔管理関連

区分別科目



(B) 膀胱ろうカテーテルの交換

膀胱ろうカテーテルの交換

順天堂大学医学部附属静岡病院 泌尿器科

斎藤 恵介 氏

膀胱ろう

OSCE

順天堂大学静岡病院 泌尿器科

斎藤 恵介

手順書:膀胱瘻カテーテルの交換

【当該手順書に係る特定行為の対象となる患者】

- 既に交換を最低1回済ませている患者で、
- ・何らかの原因でカテーテルやバルーンが抜けてしまった時
 - ・何らかの原因でカテーテルやバルーンが破損したと思われる時
 - ・定期の交換の時期



【看護師に診療の補助を行わせる患者の病状の範囲】

- 意識, バイタルサイン, 病状が平常時と変化がない.
- 瘻孔から出血していない.
- 交換前のカテーテルの可動性が良好である.
- 血圧のコントロールが良好であること
- 出血傾向がないこと

病状の
範囲外

不安定
緊急性あり



担当医師に直
接連絡し指示
をもらう

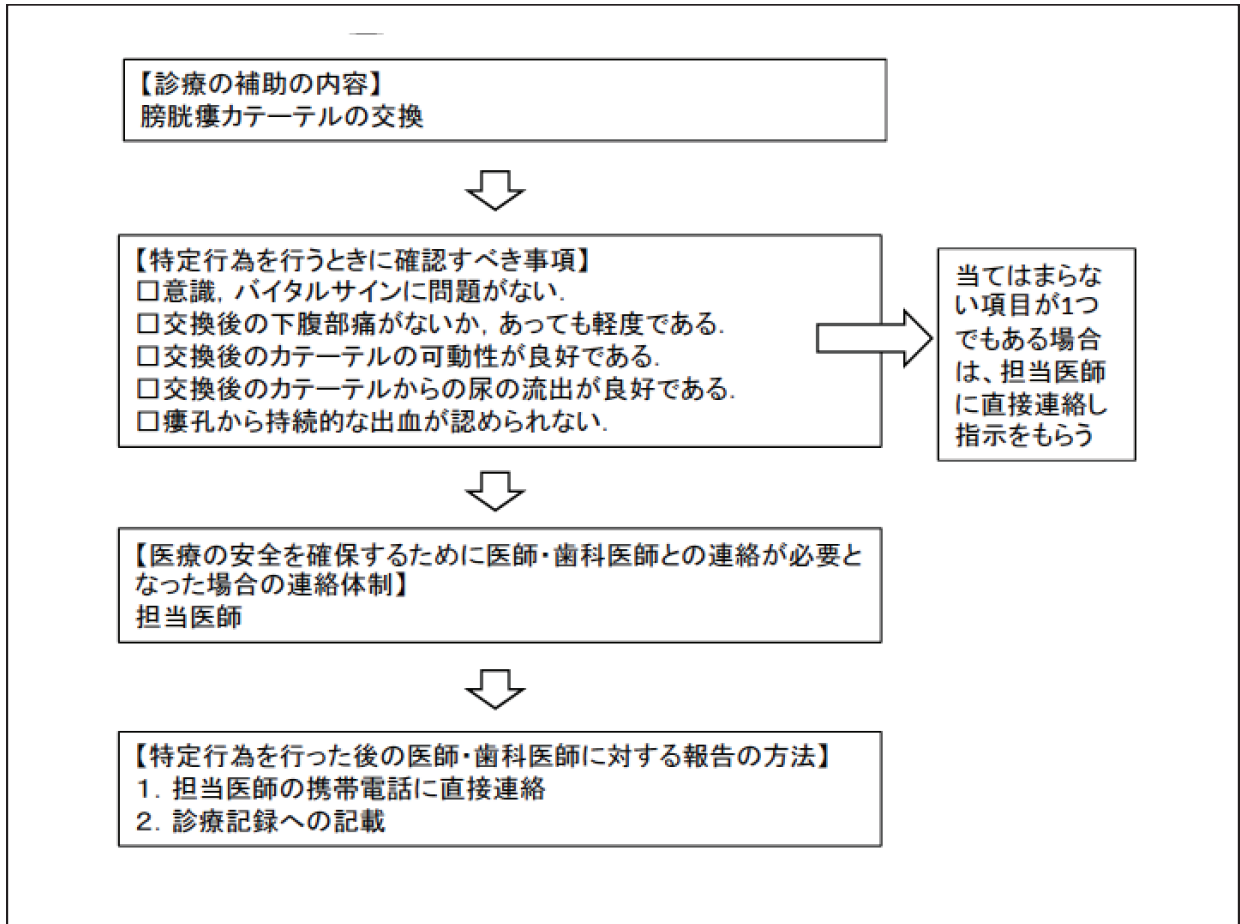
病状の
範囲内



安定
緊急性なし

【診療の補助の内容】

膀胱瘻カテーテルの交換



シミュレーターを用いて交換を実践しましょう。

症 例

70歳代 男性
 既往 前立腺がん
 2か月前に膀胱ろう造設術
 既に交換を1回済ませている

 本日定期交換のため外来受診

現 症

バイタルサイン	体温：36.6度 脈拍：66回/分 血圧：120/78mmHg 呼吸回数：16回/分
血液データ	WBC：8400 CRP：0.15 TP：6.4 GOT：48 * ³ / μ L PT-INR：0.9 RBC：430 BS：120 Alb：3.6 GPT：34 APTT：25 Hb：13.2 HbA1c：6.1 Plt：220×10
膀胱ろう	<ul style="list-style-type: none"> • 出血なし • カテーテル可動性あり

【膀胱ろうカテーテルの挿入前準備】

- ①患者のバイタルを確認する
- ②交換前のカテーテルの固定の状態・テープの種類を確認する
- ③膀胱ろうカテーテルの種類をサイズを確認する
- ④カテーテル尿の性状を確認する
- ⑤膀胱ろう瘻孔部の皮膚性状を確認する
- ⑥カテーテルを挿入する直前／直後に手指衛生を行う

【膀胱ろうカテーテル交換手技①】

<膀胱ろうカテーテル抜去手技>

- ①膀胱ろう瘻孔部を消毒しドレーピングを行い清潔下に交換をする
- ②挿入する交換用のカテーテルと蒸留水・ゼリーを準備し清潔野に展開しておく
- ③膀胱ろうカテーテルのカフをデフレートする（蒸留水を抜く）
- ④膀胱ろうカテーテル交換部の瘻孔から出る尿を吸収するガーゼをセットする
- ⑤膀胱ろうカテーテル抜去時は垂直にカテーテルを引き抜く

【膀胱ろうカテーテル交換手技②】

＜膀胱瘻カテーテル挿入手技＞

- ⑥瘻孔部もしくは、カテーテルに潤滑剤（ゼリー）を十分に塗布する
- ⑦抜去後、速やかに新規カテーテルを挿入する
- ⑧腹壁に対して垂直に挿入し膀胱底まで挿入する
- ⑨膀胱底まで挿入した状態で固定水を注入しバルンを膨らませる
- ⑩カテーテルを引きバルンを膀胱壁に固定する

【膀胱ろうカテーテル交換手技③】

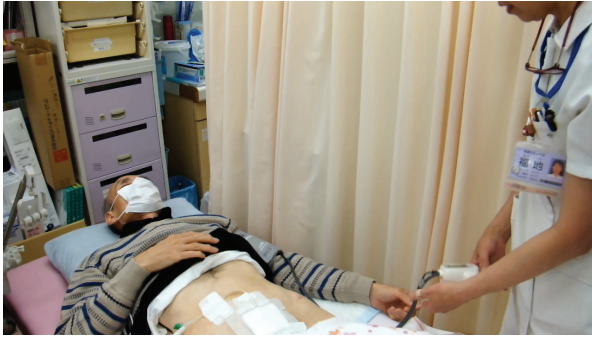＜膀胱ろうカテーテル交換後の確認事項と手技＞

- ⑪カテーテル挿入の長さを確認する
- ⑫採尿袋へ尿が流出しているかを確認する
- ⑬カテーテルにYカットガーゼをおき、ガーゼ固定をする
- ⑭カテーテルをテープ固定をする

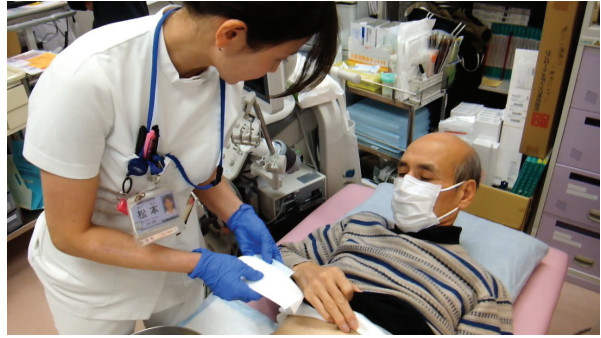膀胱ろう交換

<膀胱ろう挿入前の準備>

バイタル測定

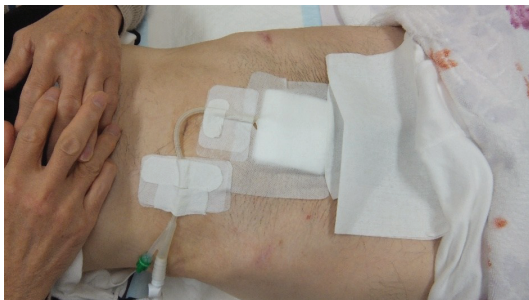

固定テープの種類の確認

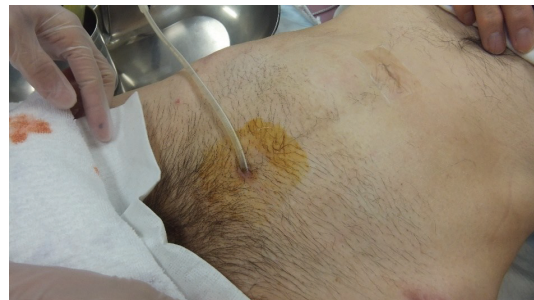

<皮膚の性状に合わせたテープの選択>

交換前のテープ固定方法の確認



皮膚性状と膀胱瘻刺入部の視認

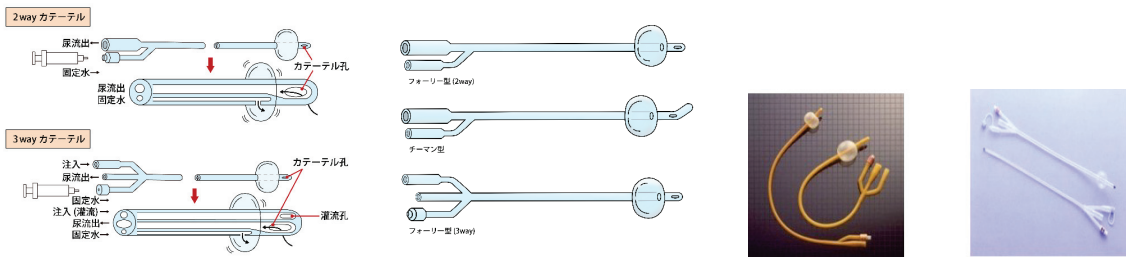


患者の皮膚性状の観察
もともとの固定の方法を観察
患者の工夫とこだわりをくみ取る

<膀胱ろう交換の手順>

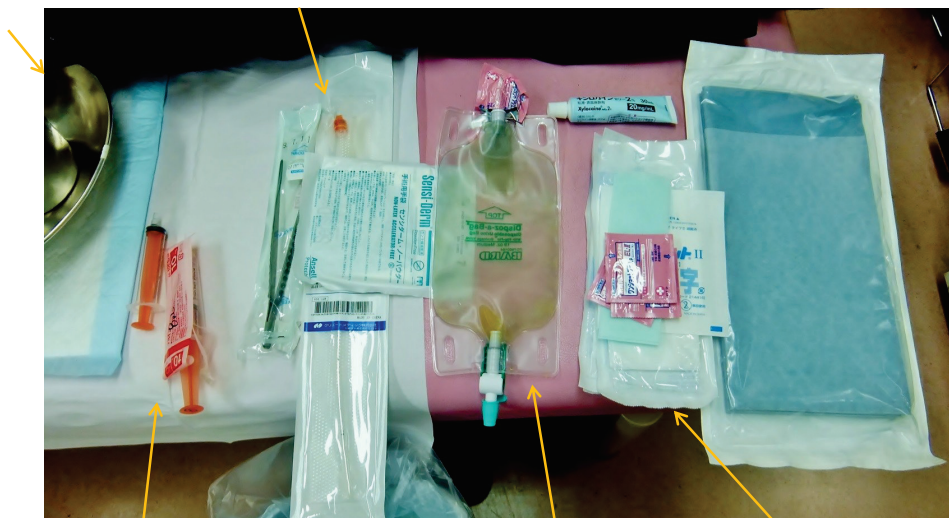
【カテーテルの選択】

カテーテルの種類	選択の目安
フォーリー型 2way	カフ容量が5~10mLの、一般的に使用されているもの
フォーリー型 3way	血尿の為に膀胱洗浄が必要な場合、内径が細くなるため閉塞を起こしやすい
チャーマン型	男性患者で尿道狭窄などがみとめられる場合、尿道走行に沿うように先端が曲がっているので挿入しやすい



<準備物品>

膿盆
 滅菌コップ
 カテーテルチップ
 防水シート
 滅菌セッシン
 滅菌手袋
 膀胱ろうカテーテル

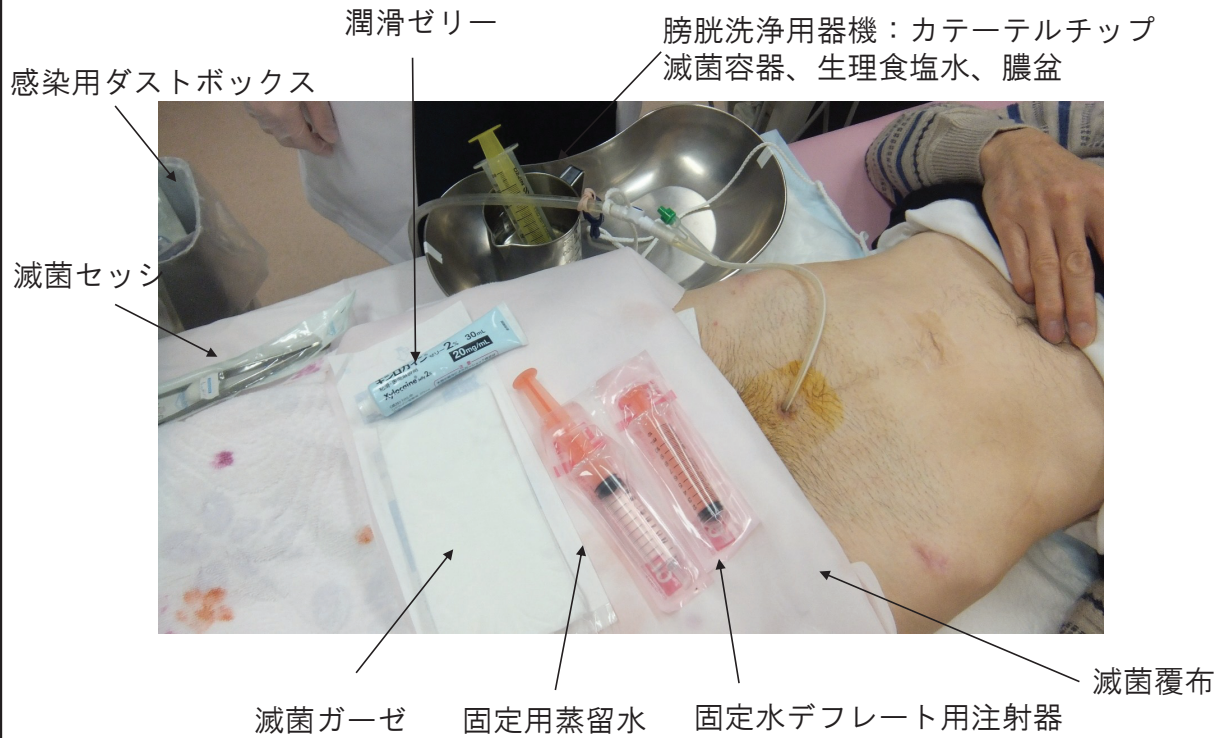


固定水用注射器
 蒸留水
 カフ抜き用注射器

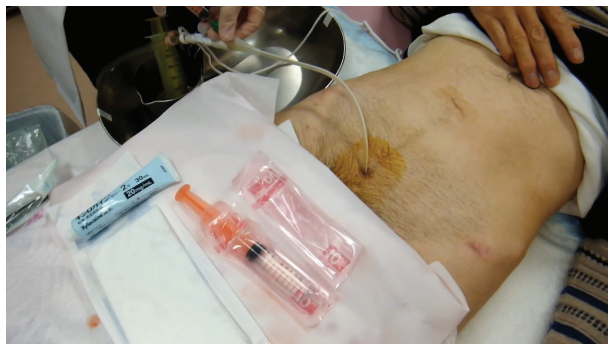採尿バック

キシロカインゼリー
 Yカットガーゼ
 アルコール綿
 滅菌ドレープ

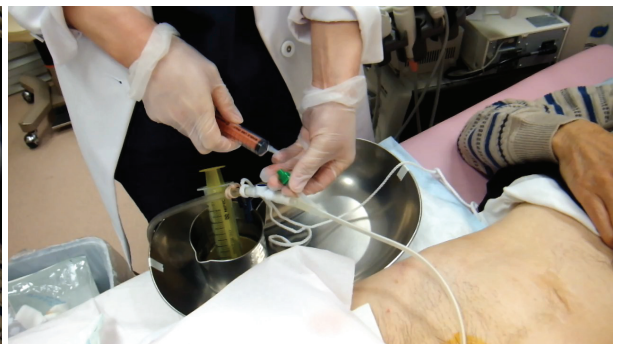<膀胱ろう交換前のセッティング>



<カテーテル抜去> バルン固定水のデフレート

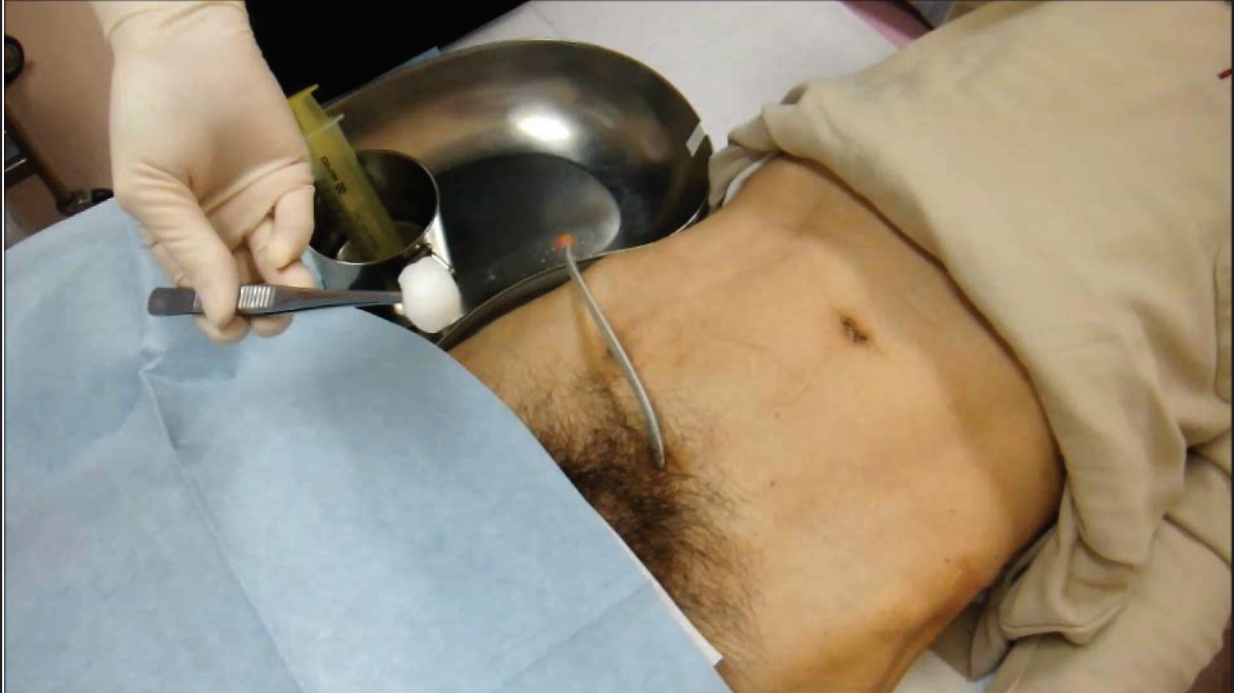

悪い例



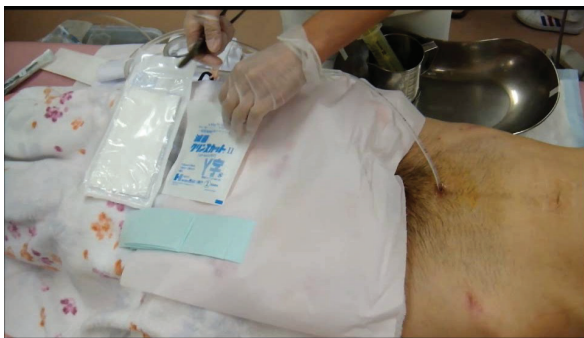良い例

＜膀胱ろうカテーテル交換＞

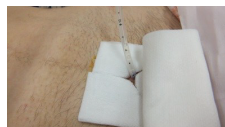
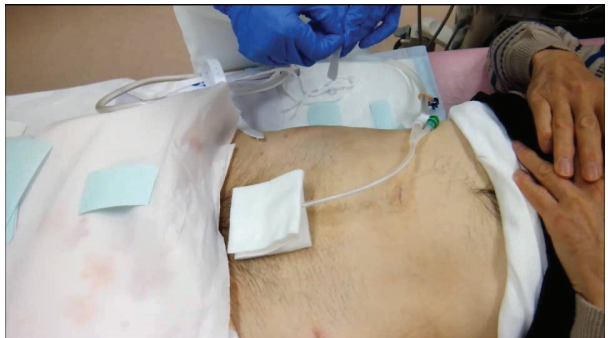

＜膀胱ろうカテーテルの固定＞

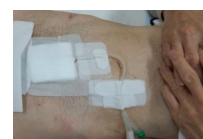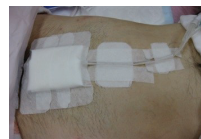ガーゼ保護



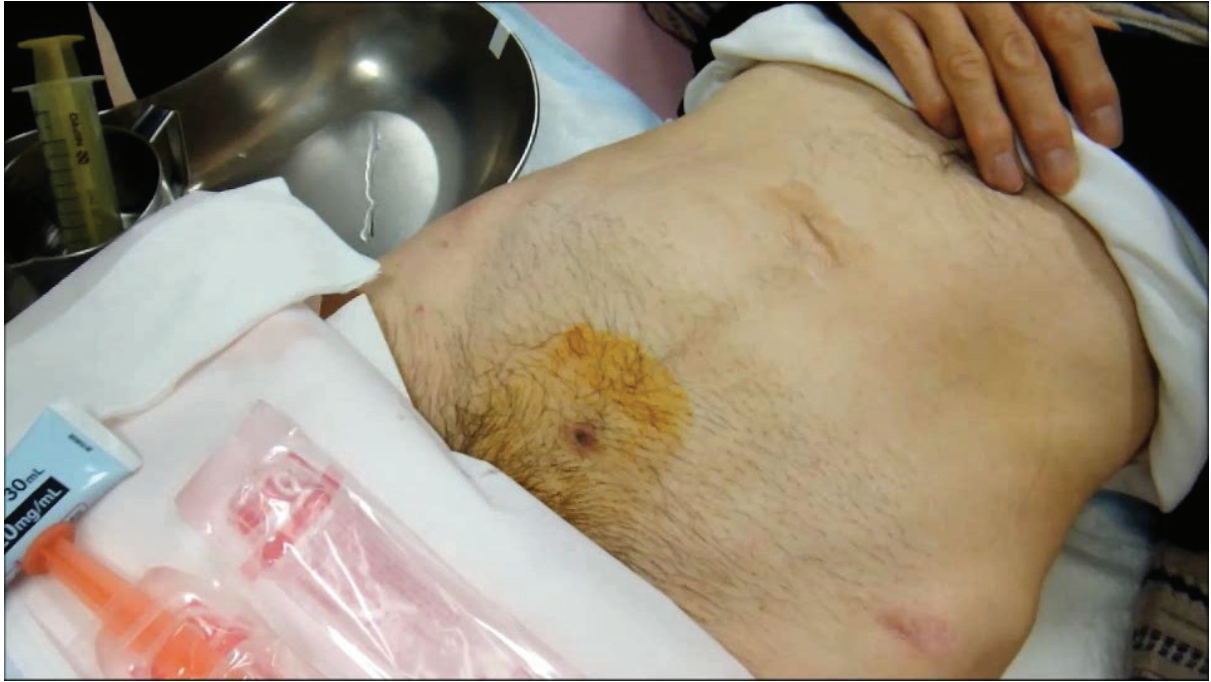テープ固定



挿入の長さの確認



テープ固定



OSCE お疲れ様でした。

清潔は保てたでしょうか？

カテーテルを十分に膀胱内に挿入しカフを膨らませましたか？

カテーテル挿入位置は確認しましたか？

挿入後カテーテルを膀胱頂部まで引き上げましたか？

カテーテルテープの固定はきちんとできましたか？